Meningite eosinofílica: relato de caso

Eosinophilic meningitis: Case report

Mayara Caldas Ramos Cunha[1]
Valéria Pereira Salgado[2]
Denise Rezende[3]
Thiago Noronha[1]
Ricardo Ambrosio Fock[4]

Resumo
A meningite eosinofílica é uma reação inflamatória causada na grande maioria das vezes por parasitas. Por meio da análise quimiocitológica do líquido cefalorraquidiano (LCR), o laboratório clínico é responsável por detectar a presença de eosinófilos e contribuir para o diagnóstico final de meningite eosinofílica, diferindo-a de outras causas etiológicas de meningites. Neste relato de caso, uma criança deu entrada no Hospital Universitário da Universidade de São Paulo com sinais e sintomas de meningite e foi diagnosticada com meningite eosinofílica devido ao resultado clínico e a análise quimiocitológica do LCR. Exames sorológicos no LCR para identificação do agente causador foram encaminhados para centros de referência e, embora a identificação do agente causador não tenha sido estabelecida, este relato de caso nos mostra a importância do laboratório clínico na identificação de eosinófilos no LCR e no encaminhamento de amostras para os centros de referência/pesquisa, auxiliando no aprimoramento ou desenvolvimento de testes diagnósticos bem como na melhoraria de ações de saúde pública.

Palavras-chave
Meningite; Eosinofilia; Parasitos

INTRODUÇÃO

Meningite é um processo inflamatório das meninges, que são um conjunto de membranas que revestem e protegem o sistema nervoso central (SNC), medula espinhal, tronco encefálico e encéfalo. Este processo inflamatório pode ser potencialmente fatal devido à geração de diversos estímulos que podem comprometer órgãos nobres do SNC, órgãos esses que apresentam reduzida taxa de regeneração. A meningite é geralmente causada por agentes infecciosos, como bactérias, vírus, fungos ou parasitas, embora também possa ser causada por agentes não infecciosos, por exemplo, as células cancerosas, drogas, doenças do sistema imunológico, entre outros.(1)

As meningites virais e bacterianas recebem maior atenção, do ponto de vista da saúde pública, por sua magnitude e a capacidade de causar surtos epidêmicos. De acordo com dados do Ministério da Saúde (GT- Meningite/ UVRI-SINAN/Devit/SVS/MS), o número de casos de meningite no Brasil é em torno de 20 mil ao ano, sendo que 82% dos casos são causados por vírus e bactérias e 18% não são especificados. Dentre os casos não especificados destacam-se os causados por parasitas, uma vez que podem aparecer de forma esporádica, podendo, entretanto, causar surtos epidêmicos.(1)

Dentre os agentes etiológicos parasitários, *Angiostrongylus*, *Toxocara*, *Schistosoma* e *Cysticercus* merecem destaque por sua maior incidência em causar meningites eosinofílicas.

A meningite eosinofílica causada por *Angyostrongylus cantonensis* é uma doença emergente no Brasil e destaca-se a importância de sua notificação bem como a atuação de centros de saúde em compilar informações sobre diversos aspectos da infecção humana e o seu modo de transmissão.(2) O *Angyostrongylus cantonensis* é um parasita comumente encontrado em roedores, onde se reproduzem e garantem a continuidade da espécie. As suas larvas, eliminadas nas fezes dos roedores, são costumeiramente ingeridas por caracóis. No Brasil, destaca-se a disseminação do parasita favorecida por um grande aumento do número de caracóis terrestres, especialmente da espécie *Achatina fulica*, chamado de caramujo Africano Gigante, que

[1]*Msc / Universidade de São Paulo (USP) – São Paulo, SP, Brasil.*
[2]*PharmD / Universidade de São Paulo (USP) – São Paulo, SP, Brasil.*
[3]*PhD / Universidade de São Paulo (USP) – São Paulo, SP, Brasil.*
[4]*Livre Docente / Universidade de São Paulo (USP) – São Paulo, SP, Brasil.*

Instituição: Hospital Universitário da Universidade de São Paulo. Divisão de Laboratório Clínico . São Paulo, SP, Brasil.

Artigo recebido em 10/05/2016
Artigo aprovado em 14/12/2016
DOI: 10.21877/2448-3877.201600507

se disseminou por todas as regiões do país. Dessa forma, o homem se contamina com *Angyostrongylus cantonensis* pela ingestão ou contato com muco de caracóis infectados, que podem ser encontrados em vegetais crus contaminados.

O objetivo deste trabalho é relatar um caso de meningite eosinofílica no Hospital Universitário da Universidade de São Paulo em 2015 e alertar sobre a importância do laboratório clínico no diagnóstico de meningites eosinofílicas e direcionamento do diagnóstico final.

RELATO DO CASO

G.M.S, do sexo masculino, com 7 anos de idade, branco, com residência em São Paulo, previamente hígido, encaminhou-se ao pronto socorro do Hospital Universitário da Universidade de São Paulo com queixa de cefaleia há 12 dias e febre (38,9ºC) há 3 dias. Teve vômitos no dia anterior e diminuição da ingestão alimentar. Na entrada apresentava-se em regular estado geral, desidratado, sem sinais meníngeos. A tomografia de crânio evidenciou sinais de hipertensão craniana, espessamento e hiperdensidade meníngea, associados a sinais de edema vasogênico nos hemisférios cerebelares, indicando um processo infeccioso ou inflamatório. O leucograma apresentou leucocitose (14.690 /mm^3) com eosinofilia (1.542 / mm^3).

O exame quimiocitológico do líquido cefalorraquidiano (LCR) apresentou-se ligeiramente turvo e incolor com celularidade aumentada (164 células/mm^3), eosinofilia (33%) (Figura 1A e 1B), proteínas discretamente aumentadas (69,9 mg/dL, VR= 15-45mg/dL), glicose levemente diminuída (47mg/dL, VR= 50- 80mg/dL) e Pandy positivo, confirmando o diagnóstico de meningite eosinofílica. O tratamento foi iniciado imediatamente com 0,3 mg/kg de dexametasona, uma vez por dia e evoluiu bem com melhora da cefaleia e das demais queixas. O diagnóstico de meningite eosinofílica foi confirmado pelos exames clínicos e laboratoriais. Entretanto, não foi possível a identificação do agente etiológico por testes sorológicos auxiliares para identificação de *Toxocara*, *Angiostrongylus*, *Schistosoma* e *Cysticercus* encaminhados para o Instituto Adolfo Lutz, São Paulo, Brasil.

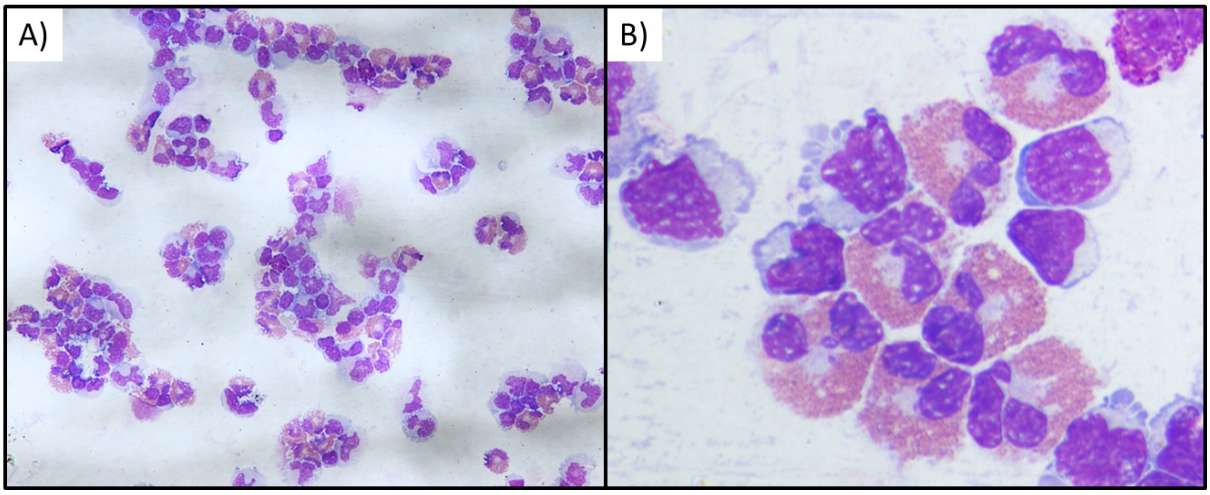

Figura 1A. Eosinófilos no LCR (aumento: 200 x; coloração de May-Grünwald) e Figure 1B – Eosinófilos no LCR (aumento: 1000 x; coloração de May-Grünwald).

DISCUSSÃO

O diagnóstico de meningite é baseado principalmente nas manifestações clínicas e no exame do LCR, um dos primeiros testes laboratoriais a ser solicitado e realizado. O exame do LCR consiste na análise bioquímica e na análise citológica, feita pela contagem de células totais e pelo diferencial. O exame do LCR, além de ser importante para o diagnóstico de meningite, permite orientar a indicação para realização de exames complementares necessários para identificação do agente etiológico.

Os sintomas clínicos da meningite eosinofílica são geralmente os mesmos que o de outras formas de meningites causadas por vírus e/ou bactérias. No entanto, na análise do LCR, os eosinófilos são raramente encontrados em meningites virais ou bacterianas, e a presença de eosinófilos no LCR é encontrada exclusivamente quando a meningite é causada por parasitas ou fungos.[2]

No caso atual, a análise quimiocitológica do LCR demonstrou resultados compatíveis com meningite eosinofílica, uma vez que, nesse tipo de meningite, geralmente o LCR apresenta-se ligeiramente turvo com discreto

aumento de proteína, discreta diminuição de glicose e eosinofilia maior de 10%.[2] Os resultados dos testes sorológicos no LCR para *Toxocara*, *Angiostrongylus*, *Schistosoma* e *Cysticercus* apresentaram-se não reagentes. Entretanto, devido à dificuldade e limitações técnicas no isolamento do agente etiológico, os resultados não reagentes são comumente encontrados. Os testes imunológicos e moleculares podem auxiliar na identificação do agente etiológico, no entanto o imunodiagnóstico não é possível nas fases iniciais da infecção, além de diversos testes imunológicos não serem encontrados comercialmente por estarem ainda em desenvolvimento. E os testes moleculares, que são capazes de detectar o parasita na fase inicial, também não são encontrados em escala comercial.

Dessa forma, o diagnóstico de meningite eosinofílica pode ser apenas presuntivo, e a epidemiologia, nestes casos, pode ajudar no diagnóstico final. Na hipótese de meningite eosinofílica causada por *Angyostrongylus cantonensis*, o diagnóstico é geralmente presuntivo e estabelecido por sinais clínicos típicos de meningite, com cefaleia severa; no recordatório alimentar do paciente, verificando a possibilidade de ingestão de mariscos crus; na avaliação das condições de moradia e a proximidade com ambientes infestados de caracóis terrestres; bem como a presença proeminente de eosinófilos no LCR.

Neste relato de caso evidenciou-se que o paciente era proveniente de região típica aonde o encontro de caracóis terrestres é comum, além de apresentar característica quimiocitológica do LCR compatível com meningite eosinofílica causada por *Angyostrongylus cantonensis*. De acordo com Sawanyawisuth & Sawanyawisuth, o LCR de pacientes com *Angyostrongylus cantonensis* também pode aparecer ligeiramente turvo, assemelhando-se à água de coco, que é patognomônico da angiostrongilíase.[3] Sobre as características bioquímicas, Punyagupta et al. relataram níveis normais de glicose e níveis normais ou ligeiramente elevados de proteína.[4]

A subdetecção de eosinófilos no LCR contribui para subestimar a prevalência de meningite eosinofílica; desta forma, na análise do LCR, a preparação da lâmina, coloração do sedimento, bem como os conhecimentos sobre a importância da diferenciação adequada de leucócitos no LCR são relevantes para conduzir adequadamente o diagnóstico final da doença e prevenir uma possível endemicidade.[5] Assim, os laboratórios clínicos cooperam com futuras pesquisas científicas, bem como no aperfeiçoamento de metodologias e técnicas imunológicas, enviando material suspeito para centros de referência para completa identificação do agente etiológico, contribuindo para o aprimoramento de dados de notificação compulsória das meningites e o estabelecimento de novas ações de saúde pública.

Abstract

Eosinophilic Meningitis is an inflammatory reaction mainly caused by parasites. Performing Cerebrospinal Fluid (CSF) analysis, the clinical laboratory is responsible for detecting the presence of eosinophils, and contributes to the final diagnosis of eosinophilic meningitis, differing from the other causes of meningitis. In the current case report, a child came to the emergency room of the University Hospital of the University of São Paulo presenting signs and symptoms of meningitis and was diagnosed with eosinophilic meningitis based on the clinical outcome and in the CSF differential cell count result. Serological CSF tests for final etiologic agent identification were performed in reference centers and although the identification of the causative agent has not been established, this case report shows the importance of the clinical laboratory for the identification of eosinophils in the CSF. Additionally, it is highlighted the importance in sending samples for reference laboratories/research centers to assist the improvement or development of new diagnostic tests and the advance in public health actions.

Keywords

Meningitis; Eosinophilia; Parasites

REFERÊNCIAS

1. Portal da Saúde - Ministério da Saúde. Meningites. Disponível em: http://portalsaude.saude.gov.br/index.php/o-ministerio/principal/secretarias/svs/meningites. Acessado em: 01 Junho, 2015.
2. Morassutti AL, Thiengo SC, Fernandez M, Sawanyawisuth K, Graeff-Teixeira C. Eosinophilic meningitis caused by Angiostrongylus cantonensis: an emergent disease in Brazil. Mem Inst Oswaldo Cruz. 2014 Jul;109(4):399-407.
3. Sawanyawisuth K; Sawanyawisuth K. Drug target in eosinophilic meningitis caused by Angiostrongylus cantonensis. Infect Disord Drug Targets. 2010 Oct;10(5):322-8.
4. Punyagupta S, Juttijudata P, Bunnag T. Eosinophilic meningitis in Thailand. Clinical studies of 484 typical cases probably caused by Angiostrongylus cantonensis. Am J Trop Med Hyg. 1975 Nov;24(6 Pt 1):921-31.
5. Graeff-Teixeira C, da Silva AC, Yoshimura K. Update on Eosinophilic Meningoencephalitis and Its Clinical Relevance. Clin Microbiol Rev. 2009 Apr;22(2):322-48.

Correspondência
Ricardo Ambrosio Fock
Av. Professor Lineu Prestes, 2565 – Butantã
Universidade de São Paulo
05508-000 – São Paulo, SP