Patogênese, diagnóstico e tratamento da mielofibrose

Pathogenesis, diagnosis and treatment of myelofibrosis

Larissa Duarte Christofoletti[1]
Karina Bettega Felipe[2]
Natalia Gazzoni Scaravelli[3]
Cidonia de Lourdes Vituri[4]

Resumo

A mielofibrose primária (MP) é uma desordem mieloproliferativa crônica caracterizada pela hiperplasia e fibrose medular. A fibrose está relacionada à liberação de fatores de crescimento hematopoiéticos, dentre eles o fator derivado de plaquetas (PDGF), que estimula a proliferação de fibroblastos, com consequente depósito de fibras colágenas e reticulínicas. O desenvolvimento de fibras de colágeno no lugar do tecido hematopoiético normal é o responsável pela maioria dos sintomas da doença: fadiga, anemia, aumento da circunferência abdominal, perda de peso, dores musculares e ósseas dentre outros. A hepatoesplenomegalia e a presença de um tumor no hipocôndrio esquerdo são os achados físicos mais relatados. As alterações hematológicas são variáveis e se devem ao distúrbio anatômico da MO e parcialmente à hematopoiese extramedular com leve anemia. Há necessidade de uma biópsia medular para a elucidação da fibrose, uma vez que, na maioria das vezes, a aspiração da MO resulta em uma punção seca. O exame histopatológico revela o aumento da reticulina fibrilar, do colágeno e dos fibroblastos. O diagnóstico laboratorial é baseado principalmente em alterações no hemograma, mielograma e no exame histopatológico da MO do paciente. As alterações séricas, a presença de anormalidades cromossômicas e a ocorrência de metaplasia mieloide auxiliam no diagnóstico. O tratamento da doença é paliativo, não sendo conhecida nenhuma terapia capaz de inibir o processo fibrótico. Dessa forma, o tratamento é direcionado às complicações específicas da doença, visando amenizar os sintomas e melhorar a qualidade de vida do paciente.

Palavras-chave
Mielofibrose; mieloproliferativa; hematopoiese extramedular

INTRODUÇÃO

A mielofibrose primária (MP) é uma desordem mieloproliferativa crônica de etiologia desconhecida,[1] caracterizada pela hiperplasia e fibrose medular,[2] crescimento de células neoplásicas em locais fora da medula óssea (MO), hematopoiese extramedular, leucoeritroblastos no sangue periférico e alterações no número de plaquetas e granulócitos.[3]

A mielofibrose com metaplasia mieloide é uma síndrome na qual as evidências morfológicas de proliferação de fibroblastos e deposição excessiva de colágeno na MO acompanham-se de metaplasia mieloide em órgãos como o fígado, o baço e os linfonodos, locais ativos da hematopoiese extramedular. Geralmente o grau da hematopoiese extramedular tende a acompanhar a extensão da fibrose da MO.[4]

Incidência

A MP é uma desordem observada principalmente em pacientes de meia-idade e idosos. Embora alguns relatos tenham citado a ocorrência da doença em crianças ou até mesmo em bebês, pelo menos 60% dos casos ocorrem em indivíduos com idade entre 50 e 70 anos de idade, sem qualquer predileção por sexo, sendo mais comumente em caucasianos que em outras raças.[4,5]

Aproximadamente há cinco casos por 100 mil habitantes/ano e a sobrevida mediana em três anos é de 52%.[1]

Etiologia e patogênese

A hiperplasia de megacariócitos, típica dos estados mieloproliferativos em geral, está diretamente envolvida com a proliferação dos fibroblastos e consequente fibrose medular. Isso leva a uma megacariocitopoiese ineficiente, com

[1]*Aluna de Mestrado de Farmácia-Bioquímica da Universidade Federal de Santa Catarina (UFSC) – Florianópolis-SC, Brasil.*
[2]*Aluna de Mestrado da Farmacologia da Universidade Federal de Santa Catarina (UFSC) – Florianópolis-SC, Brasil.*
[3]*Mestre pela Universidade Federal de Santa Catarina (UFSC) – Florianópolis-SC, Brasil.*
[4]*Profa Dra da Universidade Federal de Santa Catarina (UFSC) – Florianópolis-SC, Brasil.*

Instituição: Universidade Federal de Santa Catarina (UFSC) – Florianópolis-SC, Brasil.

Artigo recebido em 18/02/2010
Artigo aprovado em 15/02/2016

consequente morte intramedular de megacariócitos e liberação dos fatores de crescimento. Estes, por sua vez, atuam estimulando a proliferação dos fibroblastos e a produção de colágeno, que, associada à inibição da atividade da colagenase, leva à fibrose medular.[6] Dentre os fatores de crescimento que podem estimular a proliferação dos fibroblastos pode-se citar o fator derivado de plaquetas (PDGF), o fator de crescimento e transformação (TGF-β) e o fator de crescimento epidérmico (EGF).[1]

FATORES DE CRESCIMENTO

Os fatores de crescimento são glicoproteínas secretadas pelas células estromais que atuam na sobrevivência, proliferação e diferenciação das células hematopoiéticas. Esses fatores são classificados de acordo com o tipo de receptor de membrana celular em: família das citocinas e família dos receptores de tirosina quinase resumidos na Tabela 1.[7]

Tabela 1 - Principais fatores de crescimento que agem na MP

Fator de crescimento	Origem	Alvo	Receptor
PDGF PM:30.000	plaquetas célula endotelial macrófagos	fibroblastos células musculares lisas celulas gliais	tirosina quinase
EGF PM:6.045	Glandula de Brunner glandula.submaxilar	queratinócitos células endoteliais fibroblastos	tirosina quinase
TGF-β PM:25.000	plaquetas	queratinócitos hepatócitos fibroblastos osteoblastos	três receptores alta afinidade
FGF Pm:16.400	cérebro retina corpo lúteo macrófago rim próstata tireoide	células endoteliais fibroblastos condrócitos celulas gliais células epiteliais osteoblastos queratinócitos	alta afinidade sem endocitose do complexo FGF-FGF-R

TGF-β

O fator β de crescimento e transformação (TGF-β) é sintetizado pelos megacariócitos agindo no aumento da síntese e no acúmulo de proteínas da MEC e regulando a atividade dos genes envolvidos na síntese da mesma.[8]

Esse fator é responsável pelo aumento de fibronectina, tenascina, proteoglicanos e colágenos do tipo I, III e IV, observados nos estágios mais avançados da doença.[8,9] Tem poder angiogênico[9] e bloqueia a degradação da MEC pelo decréscimo da síntese de proteases colagenase-like e aumento da expressão de inibidores de proteases.[8,9]

PDGF

O PDGF é um fator de crescimento derivado de plaqueta e é uma molécula dímera feita de um sistema de PDGF e receptor de PDGF que ativa a tirosina quinase pela indução durante a ligação do receptor dímero e autofosforilação.[10]

O PDGF estimula o crescimento e a divisão de células fibroblásticas, atua também como fator quimiostático para fibroblastos, neutrófilos e monócitos, sendo responsável pela proliferação de fibroblastos na MP.[9] É um potente mitógeno para células de origem mesenquimal como fibroblastos, células musculares lisas e outras, sendo capaz de estimular a proliferação, quimiotaxia e sobrevivência das células normais e células alteradas como as do câncer, arteriosclerose e doença fibrótica.[11]

EGF

Fator de Crescimento Epidermal (EGF): presente nos grânulos das plaquetas. Estudos mostram que ele coopera com o PDGF e TGF-β no estímulo para fibroblastos crescerem na MO.[8]

VEGF

Fator de crescimento endotelial vascular (VEGF): trata-se de uma citocina multifuncional que contribui na angiogênese. Ela permite o extravazamento de proteínas do plasma para o espaço extravascular, alterando a MEC e favorecendo a angiogênese e o crescimento de fibroblastos.[8]

Sintomas

O início dos sintomas da MP é geralmente silencioso, por vários anos, com progressão lenta da doença em muitos casos, sendo que um quarto dos casos é assintomático no diagnóstico.[4]

Os sintomas mais comuns da MP podem ser observados na Tabela 2.[5,12]

Tabela 2 - Sintomas comuns em pacientes que apresentam MP

Anemia	Vanucchi, 2009; Runge; Gregante, 2005
Aumento da circunferência abdominal	Berk, 1993
Fadiga	Rapaport, 1990; Athens, 1998; Runge; Gregante, 2005
Perda de peso	Rapaport, 1990;Athens, 1998; Runge; Gregante, 2005
Palidez	Jamra; Lorenzi, 1983; Verrastro; Lorenzi; Neto, 1996; Lorenzi, 1999
Dores musculares	Jamra; Lorenzi, 1983; Verrastro; Lorenzi; Neto, 1996; Lorenzi, 1999
Dores ósseas	Berk, 1993
Sudorese noturna	Rapaport, 1990;Runge; Gregante, 2005
Saciedade prematura	Rapaport, 1990;Runge; Gregante, 2005
Diarreia	Runge; Gregante, 2005
Edema periférico	Runge; Gregante, 2005

Achados Físicos

Os achados físicos mais comuns em pacientes com MP podem ser observados na Tabela 3.

Tabela 3 - Achados físicos comuns em pacientes com MP

Esplenomegalia	Athens, 1998; Berk, 1993
Hepatomegalia	Berk, 1993
Tumor no hipocôndrio esquerdo	Jamra; Lorenzi, 1983

DADOS LABORATORIAIS

Sangue

As alterações no sangue são variáveis. A Tabela 4 resume as principais alterações hematológicas encontradas em pacientes com MP.

A princípio, as hemácias são normocíticas e normocrômicas com discreta poiquilocitose. Observa-se policromasia e uma discreta reticulocitose de 2% a 5%. O achado de alguns normoblastos e, algumas vezes, precursores eritroides ainda mais jovens é muito comum. A anisocitose, a poiquilocitose, a policromasia, o pontilhado basofílico e a normoblastose são mais graves à medida que a doença progride; portanto, esses achados e o crescimento do baço podem ser suficientemente característicos para indicarem diagnóstico.[4] Células fragmentadas e células em alvo também podem ser observadas.[5]

Tabela 4: Principais alterações hematológicas em pacientes com MP

Hemoglobina	9-13 mg/dL (leve anemia)	Berk, 1993
Morfologia das hemácias	Eritrócitos em forma de lágrima, ovais e nucleados; aniso e poiquilocitose acentuadas	Rapaport, 1990; Athens, 1998; Berk, 1993
Granulócitos	Leucometria variável; presença de leucócitos imaturos	Berk, 1993
Plaquetas	Plaquetometria geralmente aumentada; presença de megatrombócitos e fragmentos de megacariócitos	Athens, 1998; Berk, 1993
Fosfatase alcalina	Variável	Berk, 1993

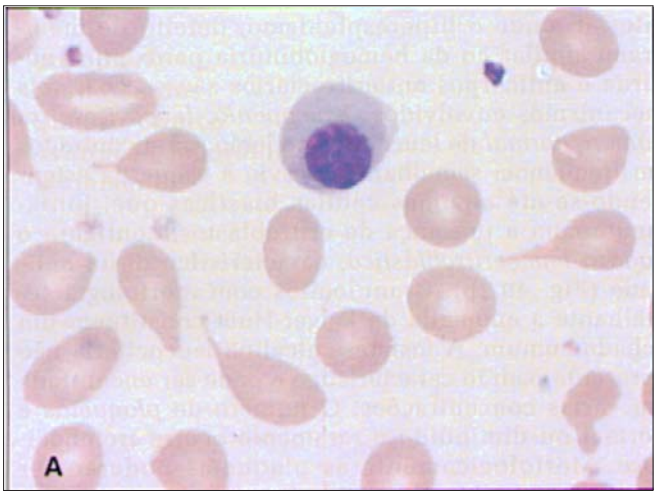

Figura 1. Esfregaço de sangue periférico com eritroblastos e hemácias em lágrima.

A sobrevida da hemácia está quase invariavelmente diminuída, sendo frequente o sequestro esplênico. Os estudos eritrocinéticos mostram uma eritropoiese bastante ineficaz.[4]

A anemia está presente na maioria dos pacientes e se apresenta de leve a moderada no momento do diagnóstico, com hemoglobina variando entre 9 g/dL e 13 g/dL.[4]

As leucometrias são variáveis, estando aumentadas em aproximadamente 50% dos pacientes, normal em cerca de 1/3 dos pacientes e baixa nos 15% restantes. Mais tipicamente, a contagem fica na faixa de 15.000 a 30.000/mm^3, porém foram observados até 70.000/mm^3.[4]

A contagem de eosinófilos e basófilos está frequentemente aumentada, mesmo nos pacientes com leucopenia.[5,13] O número de linfócitos comumente está normal.[5] É típico um certo grau de imaturidade do granulócito no sangue periférico incluindo a presença de até 10% de formas jovens. Entretanto, essa condição não sugere necessariamente a evolução para leucemia aguda, sobretudo quando também existem números proporcionais de promielócitos, mielóciotos e metamielócitos. A anomalia de Pelger-Huet adquirida é um outro aspecto típico no esfregaço do sangue periférico.[4]

A concentração de fosfatase alcalina do leucócito é variável, porém com frequência normal ou aumentada.[4] A reação da fosfatase alcalina serve para diferenciar a MP da leucemia mieloide crônica, visto que a fibrose medular

pode ser encontrada em todas essas situações englobadas sob a denominação de síndromes mieloproliferativas.[6,7]

A deficiência de peroxidase dos neutrófilos pode-se fazer acompanhar por uma deficiência de funcionamento destes, tendo sido ainda descritas várias outras anormalidades funcionais. Foi citada ainda uma liberação defeituosa de lactoferrina pelos neutrófilos. Tal liberação poderia constituir-se num defeito no controle por *feed-back* negativo (supressão) da granulopoiese, o que, por sua vez, poderia resultar num aumento da atividade mieloproliferativa.[5]

O número de plaquetas está aumentado por ocasião do diagnóstico em aproximadamente 50% dos pacientes,[5] estando associada a um grande aumento na reserva esplênica.[4] A plaquetometria tende a cair pouco a pouco com o passar do tempo, sendo comum a trombocitopenia na fase final da doença.[4,5] Graus extremos de trombocitose podem constituir-se na principal característica da doença em alguns pacientes, um achado que enfatiza a dificuldade na diferenciação entre trombocitemia primária e mielofibrose.[5] Do ponto de vista morfológico, os megatrombócitos e os fragmentos megacariocíticos são extremamente comuns.[4,5]

Medula óssea

Descrevem-se três fases no quadro anatômico da medula na MP: na primeira fase há hiperceluridade medular; na fase seguinte, a MO mostra áreas de fibrose e áreas com precursores hematopoiéticos; já a terceira fase caracteriza-se por mielofibrose franca, com resíduos de tecido hematopoiético escassos, de permeio a fibras colágenas.[6,7,12]

As tentativas de aspirar a MO tem como resultado quase invariável uma punção seca, mesmo quando a medula está em grande celularidade.[4] Por isso, geralmente é preciso fazer a biópsia da MO, seja percutânea ou cirúrgica, para confirmar o diagnóstico.[4]

Esfregaços bem sucedidos de aspirados de medula podem não exibir qualquer anormalidade, mas com mais frequência está aumentada a proporção de precursores dos neutrófilos e de megacariócitos. São observados micro e macromegacariócitos bem como uma assincronia nuclear citoplasmática e inclusões nucleares fibrilares, apresentando ligações cruzadas.[5]

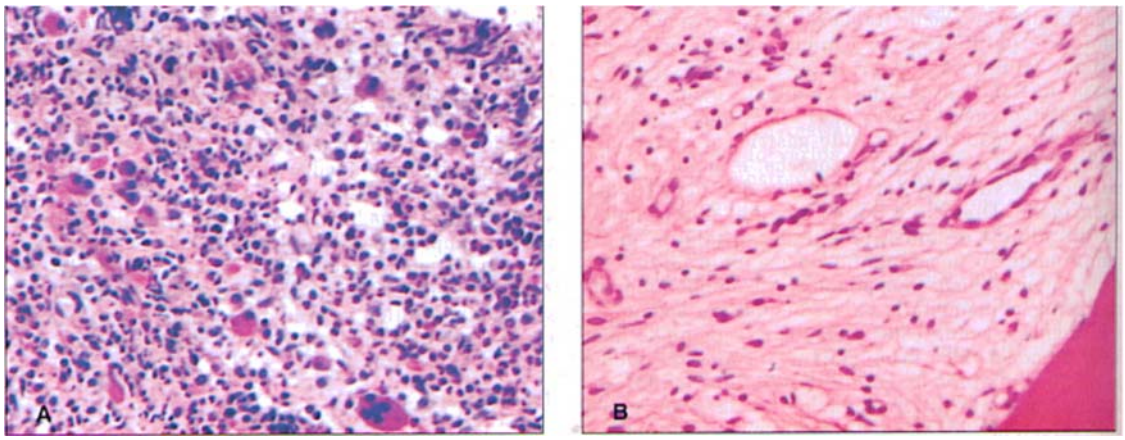

Figura 2. Corte histológico da medula óssea corada pela hematoxilina-eosina. (A) - Fase hipercelular; (B) - Fase fibrótica.

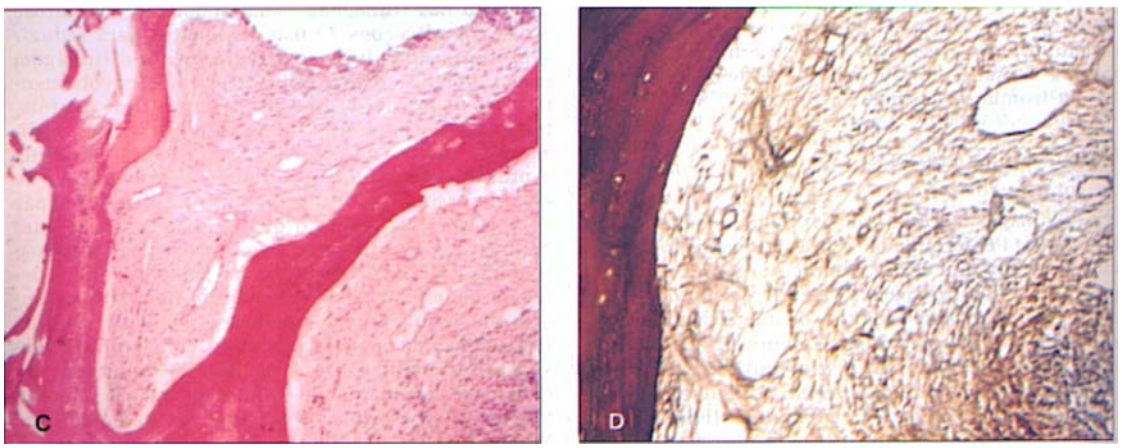

Figura 3. Corte histológico da medula óssea: (C) - Fase fibrótica, corada com hematoxilina-eosina; (D) - Fibras reticulíneas coradas com a coloração de Gomori

Há necessidade de uma biópsia medular para a elucidação da fibrose. Em praticamente todos os pacientes, graus variáveis de fibrose são detectados. Observa-se também o aumento da reticulina fibrilar, do colágeno e dos fibroblastos.[13]

Também são notados grupos de megacariócitos, com muitos megacariócitos atípicos, sinusoides dilatados da MO, e maiores quantidades de mastócitos nas biópsias, particularmente em áreas adjacentes à fibrose.[5,6,7,12,14] Há o aumento nas fibras de reticulina através da impregnação com prata (coloração de Gomori) nas áreas nas quais talvez não se consiga evidenciar colágeno maduro. Já a coloração com hematoxilina-eosina (HE) permite observar a celularidade da medula.[4]

Anormalidades cromossômicas

Estudos verificam anormalidades cromossômicas e de mutação do gene N-ras.[5]

Alterações citogenéticas são observadas em até 50% dos pacientes, incluindo anormalidades do cromossomo del (20q 11q13), del(13q12q22), trissomia dos cromossomos 1 q, 8 e 9 e monossomia/deleções envolvendo o cromossomo 7.[4,15]

Anomalias dos cromossomos 5 e 20 também ocorrem com grande frequência. Não há cromossomo Ph1; os casos em que essa anomalia foi descrita representam muito provavelmente exemplos atípicos de leucemia mieloide crônica.[4]

Soro

As principais alterações séricas encontradas em pacientes com MP foram descritas na Tabela 5.

Ocorrem níveis séricos normais ou levemente elevados da vitamina B12 bem como das proteínas que conjugam a vitamina B12, porém os valores não são tão gritantes quanto aqueles vistos na leucemia granulocítica crônica.[4]

Tabela 5 - Alterações séricas comuns em pacientes com MP

Vitamina B12	Normal/levemente aumentada	Berk, 1993
Ácido úrico	Aumentado	Rapaport, 1990; Athens, 1998; Berk, 1993
Desidrogenase lática (LDH)	Elevada	Athens, 1998; Berk, 1993
AST	Levemente aumentada	Berk, 1993
ALT	Levemente aumentada	Berk, 1993
Bilirrubina	Levemente aumentada	Berk, 1993
Ferro	Normal/ reduzido em hemorragias; aumentado em hiper-hemólise	Verrastro; Lorenzi; Neto, 1996; Lorenzi, 1999)

A hiperuricemia causada pela maior produção de ácido úrico é comum, o que sugere que está ocorrendo um aumento significativo na velocidade de turnover total do tecido hematopoiético.[4,5,13]

A concentração da desidrogenase lática sérica (LDH) está elevada na maioria dos pacientes, provavelmente refletindo uma mielopoiese ineficaz.[4,5] O nível de fosfatase alcalina sérica também está aumentado, porém esse aumento provavelmente reflete a doença óssea e não a hepática.[5,13]

O ferro pode estar normal ou reduzido quando ocorrem hemorragias. Nos casos de hiper-hemólise, o ferro sérico costuma estar aumentado.[6,7]

Outras alterações laboratoriais são elevações discretas dos níveis séricos das transaminases e da bilirrubina e aumentos discretos da muramidase.[4]

Punção de gânglio linfático e de baço

Tanto na leucemia mieloide crônica quanto na mielofibrose podem ser palpados linfonodos pouco aumentados de tamanho. A punção dos mesmos com agulha evidencia sempre um grande número de granulócitos jovens e maduros no material obtido, caracterizando a metaplasia mieloide que aparece nos tecidos linfoides nas síndromes mieloproliferativas. O baço também é sede dessa metaplasia, observada sempre que se faz a punção do órgão ou pelo exame histopatológico de material obtido após a esplenectomia.[6,7]

Critérios para o diagnóstico de mielofibrose primária

Os critérios para o diagnóstico de mielofibrose com metaplasia mieloide incluem:

- *Critérios necessários:* fibrose da MO difusa e ausência do cromossomo Filadelfia ou rearranjo BCR-ABL nas células sanguíneas periféricas;
- *Critérios opcionais:* esplenomegalia de qualquer grau, anisopoiquilocitose com dacriócitos, circulação de células mieloides imaturas, circulação de eritroblastos, agrupamentos de megacarioblastos e megacariócitos anômalos nas seções da MO, metaplasia mieloide.[14]

O diagnóstico da mielofibrose com metaplasia mieloide pode ser feito se as seguintes combinações estiverem presentes: os dois critérios necessários, mais quaisquer dois critérios opcionais quando a esplenomegalia estiver presente, ou os dois critérios necessários mais quaisquer quatro critérios opcionais quando a esplenomegalia estiver ausente.[14]

Complicações e evolução da doença

A evolução da MP caracteriza-se por esplenomegalia progressiva e hepatomegalia um pouco menor. Geralmente

a esplenomegalia acompanha-se de anemia e trombocitopenia progressiva.[4]

A anemia pode ser tão severa que o paciente só consegue sobreviver à custa de repetidas transfusões. Embora a anemia se deva primeiramente à insuficiência na produção de hemácias, em alguns pacientes o sequestro esplênico contribui significativamente para a sua gravidade.[13]

A trombocitopenia pode levar a um sangramento anormal. Entretanto, pacientes que não apresentam nenhum distúrbio no número de plaquetas também podem sangrar anormalmente devido a defeitos qualitativos da função plaquetária. Se for necessária uma cirurgia, devem ser administrados concentrados de plaquetas para controlar o sangramento pós-operatório.[13]

A evolução da mielofibrose para um quadro de policitemia vera (PV) tem sido citada, mas com maior frequência ela se transforma em leucemia de tipo aguda, com blastos mieloides ou com grande componente de megacarioblastos.[7]

Além da mielofibrose de evolução crônica, existe uma forma de mielofibrose aguda que não tem esplenomegalia tão marcante. Tal forma aguda evolui de modo rápido, com anemia acentuada, estado geral muito comprometido e frequentes hemorragias. A MO é muito hipocelular, fibrosada e esclerosada (osteomieloesclerose), com blastos atípicos. Essa doença corresponde à leucemia aguda rara, de tipo megacariocítico, a LMA-M7 da classificação FAB.[6,7]

As complicações da doença podem incluir hipertensão portal, infarto do baço e de outros locais da hematopoiese, causando linfoadenopatia, derrames pleurais, ascite (superfícies serosas), processos de pneumonia, hematúria e compressão da medula espinhal e raízes nervosas (espaços paraespinhal e epidural).[14]

PROGNÓSTICO

O prognóstico da MP permanece pobre quando comparado com outras desordens mieloproliferativas e não obteve mudança significativa durante os últimos vinte anos.[16]

O prognóstico da mielofibrose depende da fase em que se apresenta a doença, a qual implica maior ou menor quantidade de fibrose instalada.[7]

O quadro histopatológico medular pode revelar hipercelularidade, especialmente de megacariócitos, fibrose discreta ou fibrose difusa colágena. Os achados anatômicos e hematológicos dependem da propensão da doença e, por sua vez, orientam o prognóstico.[7]

Tamanho aumentado do baço e do fígado, febres, suores noturnos, perda de peso, cariótipo anormal, idade avançada, altas taxas de precursores mieloides imaturos no sangue, aumento de reticulina e colágeno, hematopoiese intrasinusoidal e trombocitopenia também são considerados importantes fatores de um mau prognóstico.[16,17]

Mortalidade por MP inclui anemia progressiva e desconforto abdominal decorrente da esplenomegalia.[18] As principais causas de morte são infecção, hemorragia, falha progressiva da medula, complicações decorrentes da hipertensão portal, insuficiência cardíaca, mortalidade pós-esplenectomia e transformação em leucemia aguda.[5,14] Esta pode ocorrer em aproximadamente 15% dos pacientes e é comumente mieloblástica ou mielomonoblástica, podendo envolver também a linhagem megacariocítica, eritrocítica e linfoide.[9] Foi observada a morte atribuível também à insuficiência renal, insuficiência hepática ou trombose.[5,14]

Sugerem um bom prognóstico: baço e fígado de tamanhos normais e um bom estado histológico da MO.[17]

TRATAMENTO

Não se chegou a um consenso sobre o tratamento ótimo da metaplasia mieloide agnogênica ou da mielofibrose pós-policitêmica. Não existe até agora qualquer tratamento eficaz que iniba o processo fibrótico.[4] Além disso, nenhuma das formas terapêuticas convencionais mostrou-se capaz de prolongar a sobrevida e nem apresentou um efeito benéfico consistente sobre o processo patogênico básico subjacente à mielofibrose.[5] Assim, o tratamento é paliativo e direcionado às complicações específicas, visando amenizar os sintomas e melhorar a qualidade de vida do paciente.[5,14]

Visto que os pacientes com mielofibrose exibem variabilidade no progresso de sua doença e uma faixa de sobrevida variável, muitos pacientes não necessitam de terapia por períodos prolongados. Geralmente, os pacientes assintomáticos apenas devem ser observados.[5] A maioria dos hematologistas não realiza qualquer tratamento específico no tratamento assintomático, à exceção do emprego de 200 mg a 400 mg/dia de alopurinol para evitar as complicações da hiperuricemia.[4]

O tratamento convencional da anemia consiste em transfusões, para manter a hemoglobina em níveis razoáveis, e de uma suplementação com folato.[5,6,7] A eritropoetina pode ser usada em pacientes com um certo grau de anemia, com algum resultado.[6] Entretanto, no caso de anemia severa utiliza-se terapia com andrógenos e corticosteroides.[5,4,14] São administradas grandes doses de andrógenos aos pacientes numa tentativa de aumentar a eritropoiese efetiva,[6,7,13] mas são de valor questionável e podem provocar um aumento esplênico posterior e retenção de fluidos.[13] Foi relatado que a terapia androgênica melhora a função medular em aproximadamente 40% dos pacientes.[9]

Deve-se continuar o tratamento por pelo menos três meses para verificar se determinado preparado é eficaz, sendo que alguns hematologistas argumentam que os pacientes que não respondem a um androgênio podem acabar respondendo a outro.[4] Caso não seja observada a melho-

ra após três a seis meses, a terapia deverá ser descontinuada. Entretanto, deve ser enfatizado que o benefício da terapia por andrógenos em casos de mielofibrose é ainda objeto de debates. Os esteroides das adrenais não têm efeitos comprovadamente benéficos em casos de mielofibrose.[5]

Como a MP é uma doença crônica, as subsequentes transfusões podem levar a um aumento nas concentrações séricas de ferro, devendo ser implantada uma terapia de quelação do ferro.[9]

Alopurinol deve ser usado para manutenção dos níveis séricos de ácido úrico para, dessa forma, evitar a nefropatia por uratos e cálculos renais, e também como profilaxia contra ataques de gota secundária.[5,13]

A falta de uma terapia realmente eficaz para a mielofibrose juntamente com os efeitos causados pela esplenomegalia sugere a redução do tecido esplênico como a terapia para essa desordem.[19]

A redução direta do tecido esplênico pode ser realizada pelo uso de agentes citotóxicos, por irradiação ou pela remoção do órgão. As respostas aos agentes citotóxicos são variáveis e podem resultar em uma mielossupressão significativa.[19]

Pequenas doses de radiação são usadas para reduzir o tamanho do baço e costumam proporcionar alívio aos sintomas dolorosos decorrentes da esplenomegalia,[6,7,13,] sendo que a resposta ao tratamento dura por aproximadamente quatro a seis meses.[9]

A radioterapia é usada com maior frequência em pacientes com indicação para esplenectomia sem hipertensão portal e são candidatos a uma cirurgia de alto risco. Todas as dosagens recomendadas provêm de estudos observacionais anteriores, que fornecem informações, embora limitadas, sobre as dosagens em que possam se esperar efeitos benéficos ou tóxicos. Porém, com base nas informações disponíveis, não se pode prescrever nenhuma dosagem ou esquema de radiação apropriado para todos os pacientes, devendo a terapia ser individualizada.[20]

A radioterapia continua útil no tratamento de áreas de dor óssea localizada, de implantes hematopoiéticos serosos que levam a derrames, ou de tumores hematopoiéticos extramedulares sintomáticos, principalmente aqueles que comprimem o cérebro e a medula.[4]

A quimioterapia é defendida por alguns autores tendo como base o raciocínio de que a mielofibrose é uma desordem da proliferação clonal das células-tronco hematopoiéticas.[5,6,7] A hidroxiureia é o agente quimioterápico mais usado e pode diminuir o tamanho do fígado e do baço, diminuir ou eliminar sintomas constitucionais, reduzir o número de plaquetas e, em alguns casos, levar a um aumento na concentração de hemoglobina. O efeito da terapia dura aproximadamente quatro a cinco meses, sendo de grande toxicidade, levando ao encerramento da terapia.[9]

Tentou-se o transplante de MO por técnicas convencionais e após a manipulação cirúrgica da cavidade medular óssea no esforço de proporcionar um microambiente melhor para a medula transplantada. Só foram descritos sucessos ocasionais, e esse procedimento deve ser considerado altamente experimental.[4] Porém, Harrisson (2004) cita que é possível curar alguns pacientes com o transplante, mas devido a altos riscos de mortalidade relacionados ao procedimento, essa técnica é realizada somente em pacientes jovens com um pobre prognóstico.

O transplante de célula hematopoiética alogênica está sendo aplicado em pacientes idosos com MP obtendo-se resultados satisfatórios/estimulantes. É um tratamento com potencial curativo para os pacientes com doador na família (irmãos), mas também para pacientes sem doadores relacionados.[21]

Por ser uma terapia com potencial curativo, os pacientes candidatos ao transplante devem fazê-lo antes de desenvolverem risco. A hora ideal para o transplante permanece indeterminada, porém os estudos sugerem que os melhores resultados são obtidos no início da doença.[22]

O transplante de células-tronco é uma opção nos pacientes jovens,[14] no entanto, a maioria cursa a doença em idade avançada.

A talidomida também vem sendo usada como uma alternativa no tratamento da mielofibrose.[23,24] Seu exato mecanismo de ação ainda não é conhecido, mas as hipóteses incluem uma diminuição dos níveis do fator de necrose tumoral (TNF), a inibição da interleucina 12 e produção e coestimulação de linfócitos CD18. Estudos mostram que a talidomida tem propriedades antiangiogênicas, provavelmente por bloquear a ação de potentes fatores angiogênicos como o FGF-β e o VEFG.[24]

ESTUDOS FUTUROS

A grande expressão de PDGF contribui para o desenvolvimento de doenças e ajuda a desenvolver antagonistas específicos para o PDGF. Esses agonistas incluem anticorpos bloqueadores ou anticorpos mais evoluídos contra as isoformas de PDGF ou receptores de PDGF, bem como receptores kinases inibidores de baixo peso molecular para PDGF.

Os antagonistas seletivos de PDGF podem ser utilizados em modelos pré-clínicos, assim como, em tratamento de pacientes, têm impulsionado pesquisa para o desenvolvimento do PDGF em algumas doenças como arteriosclerose, desordens fibróticas e desordens malignas causadas pela ativação autócrina e parácrina de receptores de PDGF.[10] Dada à complexidade do processo patogênico da MP, propostas alvo necessitam envolver vias ou agentes múltiplos.

Abstract

The primary myelofibrosis (MP) is a chronic myeloproliferative disorder characterized by hyperplasia and marrow fibrosis. The characteristic Fibrosis of this is related to the release of hematopoietic growth factors, among them the derived factor plaquets (PDGF), that stimulates the proliferation of fibroblasts, with subsequent deposit of collagen and reticulin fibers. The development of collagen fibers in the place of normal hematopoietic tissue is responsible for the majority of symptoms of the disease: fatigue, anemia, abdominal obesity, weight loss, muscle and bone pains, others. Hepatosplenomegaly and the existance of a tumor in the left handle are the most reported physical findings. The hematologic abnormalities are variable and are consequence of a anatomical disorder of MO and partly to extramedullary hematopoiesis with mild anemia. There is the need for a bone marrow biopsy to elucidate the fibrosis, since, in most cases, the aspiration of the MO results in a dry puncture. The histopathology exam show us an increase in fibrillar reticulin, collagen and fibroblasts. Laboratory diagnosis is mainly based on alterations in the hemogram, mielogram, and histopathologic exam of the patient's MO. The changes in serum, the presence of chromosomal abnormalities and the existance of myeloid metaplasia help in the diagnosis. The treatment of the disease is palliative, and there is no known therapy capable of inhibiting the fibrotic process. Thus, the treatment is directed at specific complications of the disease, in order to reduce the symptoms and improve the quality of life of the patient.

Keywords

Myelofibrosis; myeloproliferative; extramedullary hematopoiesis

REFERÊNCIAS

1. Zago MA, Falcão RP, Pasquini R. Hematologia Fundamentos e Prática. 1ª ed. São Paulo: Atheneu, 2005.
2. Giraudier S, Chagraoui H, Komura E, Barnache S, Blanchet B, LeCouedic JP, et al. Overexpression of FKBP51 in idiopathic myelofibrosis regulates the growth factor independence of megakaryocyte progenitors. Blood. 2002 Oct 15;100(8):2932-40.
3. Champlin R, Golden DW. As Leucemias. In Kasper, Braunwald, Fauci, Hauser, Longo, Jameson. Harrison - Medicina Interna. 14ª ed. Rio de Janeiro: McGraw-Hill Interamericana do Brasil Ltda, 1998.
4. Berk PD. Doenças Mieloproliferativas. In: Cecil RL, Wyngaarden JB, Smith LH, Bennett JC. Cecil - tratado de medicina interna. 19.ed. Rio de Janeiro: Guanabara Koogan, 1993.
5. Athens JW. Mielofibrose. In Lee RG, Bithell TC, Foerster J, Athens JW, Lukens JN. Wintrobe - Hematologia Clínica. 9ª ed. São Paulo: Manole, 1998.
6. Verrastro T, Lorenzi TF, Neto SW. Hematologia e Hemoterapia: fundamentos de morfologia, patologia e clínica. 1ª ed. São Paulo: Atheneu, 1996.
7. Lorenzi TF. Manual de Hematologia - Procedência e Clínica . 2ª ed. Rio de Janeiro: Médica e Científica LTDA, 1999.
8. Le Bousse-Kerdilès MC, Martyré MC. Dual implication of fibrogenic cytokines in the pathogenesis of fibrosis and myeloproliferation in myeloid metaplasia with myelofibrosis. Ann Hematol. 1999 Oct;78 (10):437-44.
9. Reilly JT. Idiopathic myelofibrosis: pathogenesis, natural history and management. Blood Rev. 1997 Dec;11(4):233-42.
10. Heldin CH. Platelet-derived growth factor - an introduction. Cytokine Growth Factor Rev. 2004 Aug;15(4):195-6.
11. McGary EC, Weber K, Mills L, Doucet M, Lewis V, Lev DC, et al. Inhibition of platelet-derived growth factor-mediated proliferation of osteosarcoma cells by the novel tyrosine kinase inhibitor STI571. Clin Cancer Res. 2002 Nov;8(11):3584-91.
12. Vannucchi AM, Guglielmelli P, Tefferi A. Advances in understanding and management of myeloproliferative neoplasms. CA Cancer J Clin. 2009 May-Jun;59(3):171-91.
13. Rapaport SI. Introdução a Hematologia. 1ª ed. São Paulo: Harper & Row do Brasil LTDA., 1978.
14. Runge MS, Gregante MA. Medicina Interna de Netter. 1ª ed. Porto Alegre: Artmed, 2005.
15. O'Brien S, Tefferi A, Valent P. Chronic myelogenous leukemia and myeloproliferative disease. Hematology Am Soc Hematol Educ Program. 2004:146-62.
16. Ozen S, Ferhanoglu B, Senocak M, Tüzüner N. Idiopathic myelofibrosis (agnogenic myeloid metaplasia): clinicopathological analysis of 32 patients. Leuk Res. 1997 Feb;21(2):125-31.
17. Cervantes F. Prognostic factors and current practice in treatment of myelofibrosis with myeloid metaplasia: an update anno 2000.Pathol Biol (Paris). 2001 Mar;49(2):148-52.
18. Elliott MA, Tefferi A. Splenic irradiation in myelofibrosis with myeloid metaplasia: a review. Blood Rev. 1999 Sep;13(3):163-70.
19. Mesa RA, Elliott MA, Tefferi A. Splenectomy in chronic myeloid leukemia and myelofibrosis with myeloid metaplasia. Blood Rev. 2000 Sep;14(3):121-9.
20. Elliott MA, Tefferi A. Splenic irradiation in myelofibrosis with myeloid metaplasia: a review. Blood Rev. 1999 Sep;13(3):163-70.
21. Snyder DS, Palmer J, Stein AS, Pullarkat V, Sahebi F, Cohen S, et al. Allogeneic hematopoietic cell transplantation following reduced intensity conditioning for treatment of myelofibrosis. Biol Blood Marrow Transplant. 2006 Nov;12(11):1161-8.
22, Kerbauy DM, Gooley TA, Sale GE, Flowers ME, Doney KC, Georges GE, et al. Hematopoietic cell transplantation as curative therapy for idiopathic myelofibrosis, advanced polycythemia vera, and essential thrombocythemia. Biol Blood Marrow Transplant. 2007 Mar;13(3):355-65.
23. Lichtman MA, Beutler E, Kipps TJ, Seligsohn U, Kaushansky K, Prchal JT. Williams hematology. 7ª ed. New York: McGraw-Hill Medical; 2006.
24. Borges LG, Fröehlich PE. Talidomida - novas perspectivas para utilização como antiinflamatório, imunossupressor e antiangiogênico. Rev. Assoc. Med. Bras. [Internet]. 2003 Jan; 49(1): 96-102. Available from: http://www.scielo.br/scielo.php?script=sci_arttext&pid=S0104-42302003000100041&lng=en.
25. Jamra M, Lorenzi TF. Leucócitos/ Leucemias/ Linfomas. 2ª ed. Rio de Janeiro: Guanabara-Koogan, 1983.

Correspondência
Cidônia de Lourdes Vituri
Departamento de Análises Clínicas
Universidade Federal de Santa Catarina - UFSC
Florianópolis-SC, Brasil
e-mail: cids@ccs.ufsc.br