Inclusões citoplasmáticas semelhantes a bastonetes de Auer em plasmócitos: um achado morfológico pouco frequente

Auer rod-like cytoplasmic inclusions in plasma cells: an infrequent morphological finding

Perla Vicari[1], *Vitor de Carvalho Queiroz*[1]

[1] Hospital do Servidor Público do Estado de São Paulo – IAMSPE, Serviço de Hematologia. São Paulo, SP, Brasil.

Resumo

Inclusões semelhantes a bastões de Auer em células plasmáticas são um achado raro no mieloma múltiplo (MM). Os bastonetes de Auer são compostos de inclusões de peroxidase lisossômica fundida, comumente observadas em leucemias mieloides agudas. O objetivo deste relato é demonstrar alteração interessante e incomum na morfologia hematológica. Homem de 74 anos com fraqueza e dor óssea há cerca de 5 meses apresentava hemoglobina 9,2g/dL, creatinina 1,4mg/dL, cálcio ionizado 1,14 mmol/L, 2 microglobulinas 5,4mg/L, pico beta monoclonal (5,4g de proteína M), IgG 4.530mg/dL-Kappa e sem lesões líticas. A medula óssea apresentou 74% de plasmócitos pleomórficos com inclusões citoplasmáticas azurófilas em forma de agulha, como bastonetes de Auer e células de Faggot. A citometria de fluxo confirmou células plasmáticas com imunofenótipo CD56+/CD19-/CD138+/CD45-/Kappa+. Os cristais semelhantes a bastões de Auer são formados por depósitos de enzimas lisossômicas cristalizadas (fosfatase ácida, α-N-esterase ou ß-glucuronidase) e, particularmente, observados no MM com paraproteínas do tipo kappa, mas não é um achado patognomônico. Apesar dos avanços no diagnóstico de doenças hematológicas, reconhecer as diferentes características morfológicas e peculiaridades dessas células ainda pode ser um desafio.

Palavras-chave: Mieloma múltiplo. Citologia. Hematologia.

Abstract

Auer rod-like inclusions in plasma cells is a rare finding in Multiple Myeloma (MM). Auers rods are composed of fused lysosomal peroxidase inclusions that are commonly seen in acute myeloid leukemias. The purpose of this image is to demonstrate this interesting and unusual change in hematological morphology. A 74-year-old man with bone weakness and pain for about 5 months presented Hemoglobin 9.2g/dL, creatinine 1.4mg/dL, ionized calcium 1.14 mmol/L, 2 microglobulins 5.4mg/L, monoclonal beta peak (5.4g of M protein), IgG 4,530mg/dL-Kappa and without lytic lesions. Bone marrow showed 74% of pleomorphic plasma cells with needle-like azurophilic cytoplasmic inclusions, such as Auer rods and Faggot cells. Flow cytometry confirmed plasma cells with CD56+/CD19-/CD138+/CD45-/ Kappa+ immunophenotype. Auer rod-like crystals are formed by deposits of crystallized lysosomal enzymes (acid phosphatase, α-N-esterase or ß-glucuronidase). It is particularly observed in MM with kappa-like paraproteins, but it is not pathognomonic. Despite advances in the diagnosis of hematological diseases, recognizing the different morphological characteristics and peculiarities of these cells can still be a challenge. However, due to the rarity of this finding, its real prognosis is still uncertain.

Keywords: Multiple myeloma. Cytology. Hematology.

Correspondência
Perla Vicari
E-mail: vicarp03@gmail.com

Recebido em 17/03/2023 | Aprovado em 22/03/2023 | DOI: 10.21877/2448-3877.202300112

INTRODUÇÃO

Os plasmócitos são células B linfoides diferenciados terminalmente que estão localizados dentro da medula óssea (MO). Sua implicação no processo imunológico se deve à imunoglobulina (Ig) que sintetiza e que atua como anticorpo contra antígenos. Em várias circunstâncias, denominadas distúrbios reativos, pode ocorrer expansão limitada de plasmócitos policlonais dentro da MO, levando (ou não) ao aumento da quantidade de Ig no plasma. Por outro lado, vários mecanismos genéticos são responsáveis pela expansão clonal plasmocitária, levando à síntese descontrolada de uma Ig monoclonal. Em condições normais, bem como reativas e malignas, a morfologia do plasmócito é fácil de determinar em esfregaços de MO.

O mieloma múltiplo (MM), neoplasia de células plasmáticas (plasmócitos) monoclonais que se acumulam na medula óssea e produzem proteína M (também conhecida como imunoglobulina monoclonal ou paraproteína), representa 1% das doenças neoplásicas e é a segunda malignidade hematológica mais comum em países de alta renda, com uma incidência de 4,5 a 6 por 100.000 por ano. O MM pode evoluir com disfunção orgânica: hipercalcemia, insuficiência renal, anemia e destruição óssea (conhecidos como critérios CRAB).[1]

Assim, a identificação morfológica e a determinação precisa da porcentagem de plasmócitos na medula óssea permanecem critérios auxiliares importantes para o diagnóstico de MM. Inclusões semelhantes a bastonetes de Auer em células plasmáticas é um achado raro no MM e podem ser alvo de confusão na análise do aspirado de medula óssea.[2-4]

OBJETIVOS

O objetivo deste relato é demonstrar essa mudança interessante e incomum na morfologia do plasmócito em um paciente com MM.

RELATO DE CASO

Homem de 74 anos com fraqueza óssea e dor há cerca de 5 meses. Laboratório apresentou: Hb 9,2g/dL, com o esfregaço de sangue periférico demonstrando presença de rouleaux eritrocitário, creatinina 1,4mg/dL, cálcio ionizado 1,14 mmol/L, 2 microglobulinas 5,4mg/L, pico beta monoclonal (5,4g de proteína M), IgG 4.530mg/dL-Kappa e sem lesões líticas. A medula óssea apresentou 74% de plasmócitos pleomórficos, com contornos mal definidos e inclusões citoplasmáticas azurofílicas em forma de agulha, como cristais morfologicamente semelhantes a bastonetes de Auer e células de Faggot (Figura 1). A citometria de fluxo confirmou plasmócitos com imunofenótipo CD56+/CD19-/CD138+/CD45-/ Kappa+.

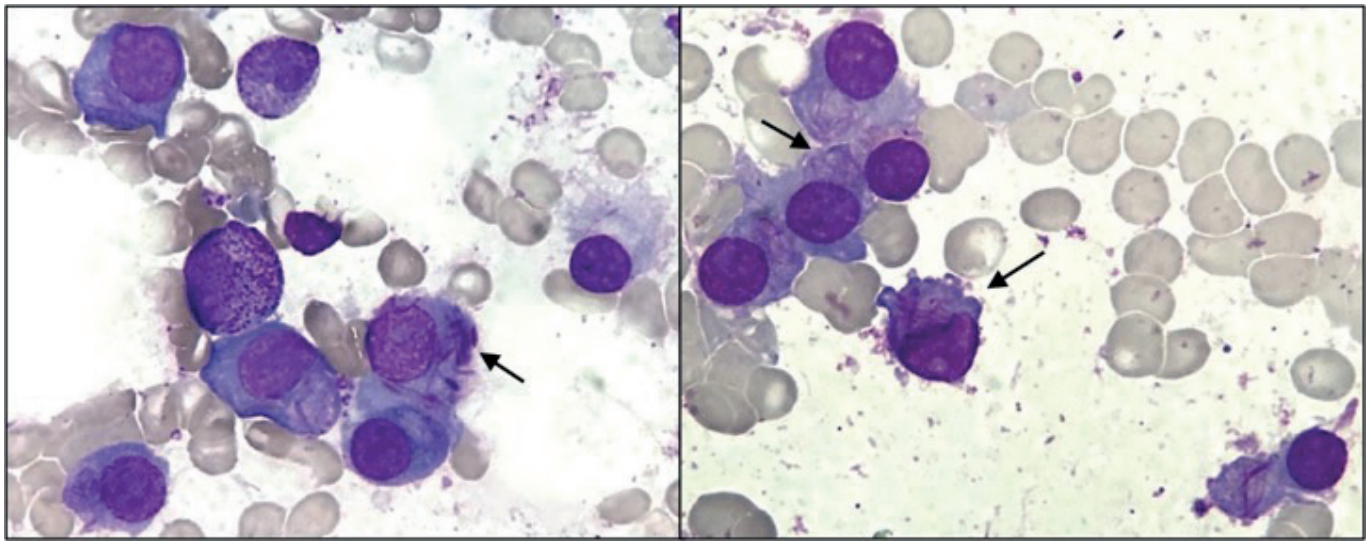

Figura 1

Cristais Auer-Like em plasmócitos.

Esfregaço de medula óssea mostrou plasmócitos pleomórficos com inclusões citoplasmáticas azurófilas em forma de agulha, como bastonetes de Auer com a presença de formas como células de Faggot (setas).

DISCUSSÃO

O conhecimento da morfologia do plasmócito da MO normal é útil para classificar e seguir as várias alterações morfológicas observadas em distúrbios reativos e neoplásicos.

Plasmócitos possuem pequeno núcleo de aparência madura e grande citoplasma, este último geralmente azul profundo após coloração com Giemsa. O citoplasma é preenchido por longos filamentos de retículo endoplasmático rugoso e um grande aparelho de Golgi, demonstrando que os plasmócitos estão associados à síntese e excreção de proteínas (imunoglobulinas). A desregulação do genoma pode induzir expansão clonal que levará à superprodução de imunoglobulinas e, eventualmente, a uma das chamadas neoplasias plasmocitárias.[5]

As alterações morfológicas dos plasmócitos podem ser divididas em duas categorias: 1) alterações relacionadas ao núcleo, correspondendo à rede de cromatina anormal, um nucléolo evidente ou contorno nuclear irregular e estão relacionadas, na maioria das vezes, à malignidade; 2) alterações do citoplasma, incluindo coloração e inclusões de origens diversas, embora observadas tanto em distúrbios reativos quanto em neoplásicos, correspondem principalmente à Ig anormal sintetizada pelo plasmócito.[5,6]

No MM, o diagnóstico requer ≥10% de células plasmáticas clonais da medula óssea ou um plasmocitoma comprovado por biópsia mais evidência de um ou mais eventos definidores de mieloma múltiplo, ou seja, CRAB (hipercalcemia, insuficiência renal, anemia ou lesões ósseas líticas). As alterações na morfologia dos plasmócitos no MM podem ser imperceptíveis em comparação com plasmócitos normais (30% a 50% dos pacientes) ou apresentar alterações morfológicas, como: alta relação núcleo-citoplasma; assincronia núcleo-citoplasmática com presença de nucléolo; cromatina finamente dispersa e/ou contorno nuclear irregular com citoplasma ainda grande e basofílico (maduro); presença de formas imaturas (plasmablastos); coloração citoplasmática acidofílica (células flamejantes); aumento dos corpúsculos de Russell (aspecto de cacho de uva: célula de Mott) e inclusões cristalinas.[5,6]

Os bastonetes de Auer são compostos de inclusões de peroxidase lisossomal fundidas, que são comumente observadas em leucemias mieloides agudas. Possuem coloração azurófila, em formato de agulha ou bastão, e podem ser visualizados como inclusão única ou múltiplas formando feixes. Por outro lado, inclusões semelhantes a bastonetes de Auer (*Auer-like* ou *Auer simile*) em células plasmáticas, como descrito no presente relato, são um achado raro no MM e podem estar presentes, também, na gamopatia monoclonal de significado indeterminado e às vezes em distúrbios reativos. Além disso, a ocorrência de inclusões cristalinas nos plasmócitos pode ser a primeira alteração que leva ao diagnóstico de síndrome de Fanconi no adulto.[2-4]

A natureza destas inclusões nos plasmócitos ainda não está totalmente esclarecida, entretanto acredita-se que são formadas por depósitos de enzimas lisossômicas cristalizadas (fosfatase ácida, α-N-esterase ou β-glucuronidase). É particularmente observada em MM com paraproteínas kappa-like, mas não é patognomônica.[2-4]

Atualmente, a morfologia isoladamente não deve ser usada como informação prognóstica. Juntamente com a porcentagem de plasmócitos encontrados, algumas alterações morfológicas peculiares, como a descrita neste relato, podem auxiliar no raciocínio clínico e estar relacionadas ao diagnóstico de algumas doenças. Entretanto, estes achados nunca devem ser analisados isoladamente, evitando erros de interpretação e diagnóstico.

Apesar dos avanços no diagnóstico de doenças hematológicas, reconhecer as diferentes características morfológicas e peculiaridades dessas células ainda pode ser um desafio. No entanto, devido à raridade deste achado, seu real prognóstico ainda é incerto.

REFERÊNCIAS

1. Rajkumar SV. Multiple myeloma: 2022 update on diagnosis, risk stratification, and management. Am J Hematol. 2022 Aug;97(8):1086-1107.
2. Dass J, Kotwal J. Plasma cells with Auer rod-like inclusions in a patient with myeloma. Blood Res. 2018 Mar;53(1):7.
3. Sharma P, Sachdeva MUS, Ahluwalia J, Malhotra P. Plasma cells with hairy projections and Auer rod-like inclusions in a patient with multiple myeloma. BMJ Case Rep. 2017 Aug 3;2017:bcr2017221315.
4. Mansukhani D, Padate B, Bapat K, Desai N, Khodaiji S. Auer Rod-Like Inclusions in Light Chain Myeloma: A Rare Morphological Feature. Indian J Hematol Blood Transfus. 2020 Jan;36(1):225-226.
5. Ribourtout B, Zandecki M. Plasma cell morphology in multiple myeloma and related disorders. Morphologie. 2015 Jun;99(325):38-62.
6. El Hussein S, Medeiros LJ, Hu S, Lin P, Wang W. The many faces of plasma cell neoplasms: morphological and immunophenotypical variants of the great imitator. Pathology. 2022 Feb;54(1):32-42.